

Antifungal İlaça Bağlı Gelişen Yan Etki: Posterior Reversible Ensefalopati Sendromu Benzeri Klinik?

An Adverse Event Associated with Antifungal Therapy: Clinic-Like Posterior Reversible Encephalopathy Syndrome

Ayşın Kısabay Ak¹ , Serpil Erbüyün² , Deniz Heppekan³ , Melike Batum¹ , Recep Boyacı⁴ ,
Hatice Mavioğlu¹ , Demet Aydın Tok³ 

¹Manisa Celal Bayar Üniversitesi Tıp Fakültesi, Hafsa Sultan Hastanesi, Nöroloji Anabilim Dalı, Manisa, Türkiye
²Manisa Devlet Hastanesi, Anesteziyoloji ve Reanimasyon Kliniği, Manisa, Türkiye
³Manisa Celal Bayar Üniversitesi Tıp Fakültesi, Hafsa Sultan Hastanesi, Anesteziyoloji ve Reanimasyon Anabilim Dalı, Manisa, Türkiye
⁴Bozüyük Devlet Hastanesi, Nöroloji Kliniği, Bilecik, Türkiye

Cite this article as: Kısabay Ak A, Erbüyün S, Heppekan D, et al. An Adverse Event Associated with Antifungal Therapy: Clinic-Like Posterior reversible ensefalopati sendromu (PRES). Yoğun Bakım Derg 2018; 9 (2): 59-62.

Bu çalışma 51. Ulusal Nöroloji Kongresi'nde poster olarak sunulmuştur (2 Kasım 2015, Antalya, Türkiye).

This study was presented at the 51st National Congress of Neurology (2nd November 2015, Antalya, Turkey).

Sorumlu Yazar /

Corresponding Author:

Ayşın Kısabay Ak

E posta: aysinkisabay@hotmail.com

©Telif Hakkı 2018 Türk Dahili ve Cerrahi Bilimler Yoğun Bakım Derneği - Makale metnine www.dcyogunbakim.org web sayfasından ulaşılabilir.

©Copyright 2018 by Turkish Society of Medical and Surgical Intensive Care Medicine - Available online at www.dcyogunbakim.org

Yazar Katkıları: Fikir – D.A.T., A.K.A.; Tasarım – D.A.T., A.K.A., H.M., S.E., D.H.; Denetleme – A.K.A., D.H., M.B.; Kaynaklar – A.K.A., M.B., R.B., S.E.; Malzemeler – D.A.T., H.M., R.B.; Veri Toplanması ve/veya İşlenmesi – A.K.A., M.B., R.B.; Analiz ve/veya Yorum – D.A.T., H.M., D.H.; Literatür Taraması – D.A.T., A.K.A., S.E.; Yazıyı Yazan – D.A.T., A.K.A., H.M.; Eleştirel İnceleme – D.A.T., H.M.

Öz

Posterior reversibl ensefalopati sendromu (PRES); baş ağrısı, bilinç değişiklikleri, epileptik nöbet, görsel semptomlar (görme bulanıklığı ve görme keskinliğinde azalma) ile ilişkili olup, beyin arka sistem damarlarında görülen vazospazm ve perfüzyon bozukluğu ile karakterize olan bir tanıdır. PRES'de en sık görülen klinik bulgular; baş ağrısı, nöbetler, bilinç bulanıklığı, motor defisitler ve görme kaybıdır. Anidulafungin kullanımı sonrası PRES benzeri klinik tablo (baş ağrısı, görme bulanıklığı ve epileptik nöbet) oluşturan, travma öyküsü olan olguda, PRES kliniğine yol açacak diğer nedenler (karotis ve /veya vertebral arter diseksiyonu, batin içi travması, kafa travması vb. travmalar) yapılan tetkiklerle dışlandı. Olgumuzun görme bozukluğu, santral etkenmeye sekonder olarak değerlendirildi. İlacın epileptik nöbete neden olması da, benzer şekilde santral nöronal etki yaptığını işaret etmektedir. PRES kliniğine yol açıp, görüntülemesi normal sınırlarda olan olguya literatürde rastlanmadı. Bu olgu anidulafungin PRES benzeri klinik tablo oluşturabileceğine dikkat çekmek amacı ile sunulmuştur.

Anahtar kelimeler: Posterior reversibl ensefalopati sendromu, baş ağrısı, epileptik nöbet, kortikal körlük, yan etki

Geliş Tarihi: 15.02.2018 **Kabul Tarihi:** 04.06.2018

Çevrimiçi Yayın Tarihi: 16.08.2018

Hasta Onamı: Yazılı onam hasta yakınından, sözlü onam tedavi sonrası düzelmenin ardından hastadan alınmıştır.

Hakem Değerlendirmesi: Dış bağımsız.

Çıkar Çatışması: Yazarlar çıkar çatışması bildirmemişlerdir.

Finansal Destek: Yazarlar bu çalışma için finansal destek almadıklarını beyan etmişlerdir.

Author Contributions: Concept – D.A.T., A.K.A.; Design – D.A.T., A.K.A., H.M., S.E., D.H.; Supervision – A.K.A., D.H., M.B.; Resources – A.K.A., M.B., R.B., S.E.; Materials – D.A.T., H.M., R.B.; Data Collection and/or Processing – A.K.A., M.B., R.B.; Analysis and/or Interpretation – D.A.T., H.M., D.H.; Literature Search – D.A.T., A.K.A., S.E.; Writing Manuscript – D.A.T., A.K.A., H.M.; Critical Review – D.A.T., H.M.

Abstract

Posterior reversible encephalopathy syndrome (PRES) is a diagnosis characterized by headache, changes in consciousness, epileptic seizures, visual symptoms (decreased visual acuity and blurred vision), vasospasm, and perfusion abnormalities in the posterior systemic vessels of the brain. The most common clinical findings of PRES include headache, epileptic seizure, altered consciousness, motor deficits, and loss of vision. In the patient who presented with symptoms similar to those in PRES after the use of anidulafungin and had a history of trauma, other causes of PRES (like carotid and/or vertebral artery dissection, intra-abdominal trauma, and head trauma etc.) were excluded. In our case, visual disturbance was assessed as being secondary to central nervous system pathology. There are no similar cases in the literature that presented with clinical features of PRES and normal imaging findings. The primary aim of this study was to draw attention to the fact that anidulafungin may cause symptoms similar to those in PRES.

Keywords: Posterior reversible encephalopathy syndrome headache, epileptic seizure, cortical blindness, side effect

Received: 15.02.2018 • **Accepted:** 04.06.2018

Available Online Date: 16.08.2018

Informed Consent: Written informed consent was obtained from patient's parents and verbal informed consent was obtained from the patient after the treatment and recovery.

Peer-review: Externally peer-reviewed.

Conflict of Interest: The authors have no conflicts of interest to declare.

Financial Disclosure: The authors declared that this study has received no financial support.

Giriş

Posterior reversibl ensefalopati sendromu (PRES); baş ağrısı, bilinç değişiklikleri, epileptik nöbet, görsel semptomlar (görme bulanıklığı ve görme keskinliğinde azalma) ile ilişkili olup, beynin arka sistem damarlarında görülen vazospazm ve perfüzyon bozukluğu ile karakterize olan bir tanıdır. Bu klinik tablo 1996 yılında Hinchey ve ark. (1) tarafından ilk kez tanımlanmıştır.

Posterior reversibl ensefalopati sendromunda en sık görülen klinik bulgular baş ağrısı, nöbetler, bilinç bulanıklığı, motor defisitler ve görme kaybıdır (2).

Sıklık sırasına göre nedenleri sayılırsa hipertansif ensefalopati, partum ve postpartum dönemle ilişkili olarak preeklampsi, eklampsi, HELPP (hemolysis elevated liver enzymes low platelets) sendromu, kullanılan ilaçlar (immünsupresif ilaçlar, sitotoksik ilaçlar, yüksek doz steroid kullanımı), metabolik nedenler (böbrek yetmezliği, karaciğer yetmezliği), hematolojik nedenler (trombotik trombositopenik purpura, masif kan transfüzyonu), kollajen vasküler hastalıklar, HIV enfeksiyonu, akut intermitant porfiriya ve organ transplantasyonu şeklindedir (2-4).

Fizyopatolojiye bakıldığında; arteriol duvarlarında fibrinoid nekroz, interstisyel ödem ve peteşiyal mikrokranamalar saptanmıştır. Ancak infarkt bulgusuna rastlanmamıştır. Anjiyografi çalışmalarında özellikle hipertansif kriz sırasında, posterior dolaşımda özellikle arterlerde vazospazm geliştiği gösterilmiştir (5).

Patofizyolojiyi açıklayan hiperperfüzyon teorisine göre; kendiliğinden ve aniden olan kan basıncı yükselmelerinde, serebral otoregüasyon bazal değerinin üstüne çıktığında; vazospazma uğrayan arteriyoller daha fazla kasılamazlar ve artmış kan basıncı ile dilate olmaya zorlanırlar. Bu da perfüzyon basıncında değişikliklere ve böylelikle kan beyin bariyerinin bozulmasına neden olur. Bu durumda, plazma ve eritrositler intrasellüler alandan ekstrasellüler alana geçerek vazojenik ödem oluşmasına neden olur (4, 5).

Beyin dokusunda gelişen vazojenik ödem, patofizyolojinin temelini oluşturmaktadır. Araştırmalar ve eldeki kanıtlar, PRES olgularında izlenen lezyonların çoğunlukla sitotoksik ödemden daha çok, vazojenik ödemle ilişkili olduğunu göstermektedir. Neden ortadan kalktıktan sonra tamamen geri dönüşümlü bir durumdur (2, 4, 5).

Posterior reversibl ensefalopati sendromu ayırıcı tanısında; hipertansif ensefalopati, iskemik ve hemorajik serebral olaylar, enfeksiyöz nedenler (herpes virus ensefalitleri), santral sinir sistemi vaskülit, demiyelizan hastalıklar, metabolik nedenler (hipoglisemi ve hiponatremi) düşünülmeli; ayrıntılı inceleme ile bu tanıları dışlanmalıdır (3, 5, 6).

Nörogörüntüleme ana bulgu; özellikle posteriorda beyaz cevherde olup, simetrik reversibl ödem (okspital, paryetal lob ve posterior fossa yapıları) çoğunlukla erişkin popülasyonda görülmektedir.

Bunun yanı sıra bazen kortekste simetrik yerleşimli ödem de yer almaktadır. Bu yüzden tedavide antiödem verilmesi esastır. Ayrıca antiepileptik ve antihipertansif tedavi uygulamaları da temel yaklaşımda yer almaktadır (5, 6).

Posterior reversibl ensefalopati sendromlu olguların çoğunda epileptik nöbetler, baş ağrısı ve görme alanı bulguları kontrol altına alındığında; iyi gidişli olup, prognozu iyi seyretmektedir (2, 5). Aktive edici faktörlerin iyileşmesi ve uygun tedavi sonrasında klinik ve radyolojik anormalliklerin reversibl olduğu dikkati çekmiştir (2, 4, 5).

Olgu Sunumu

Altmış beş yaşında, bayan olgu; araç dışı trafik kazası nedeni ile acil servise başvuran olgunun ilk değerlendirmesinde bilinç açık, oryante koopere olup, nörolojik bakısı normal sınırlarda idi. Fizik muayenede; dinlemekle sağ akciğerde tüm segmentlerde solunum sesleri azalmış ve yaygın ralleri mevcut olup, kot fraktürü ve cilt altı amfizemi tespit edildi.

Olgunun takibi sırasında monitordeki saturasyonun 89 olduğu sırada, alınan kan gazında PO256, PCO2 değerinin 48 olması ve solunum sıkıntısı gelişmesi üzerine mekanik ventilatör desteğine alınarak anestezi yoğun bakım ünitesine yatırıldı.

Özgeçmişinde özellik yoktu.

Yattığı klinikte göğüs cerrahisi kliniği tarafından solda 2.interkostal aralık üzerinden toraks dreni uygulandı. Ortopedi ve travmatoloji kliniği tarafından değerlendirilen olguda sağ anterior omuz çıkığı tespit edildi ve kapalı redüksiyon yapıldı.

Olası kafa ve boyun travması açısından çekilen kranial ve servikal bilgisayarlı tomografi (BT) incelemesi normal sınırlarda idi. Sol temporal bölgede cilt-cilt altı ve kasları içeren laserasyonu dışında baş-boyun bölgesinde patoloji yoktu.

Klinik ve rutin biyokimya izlemi sırasında biyokimya (karaciğer, böbrek fonksiyon testleri, elektrolitler, açlık kan şekeri) değerleri normal sınırlarda olan olgunun, hemogram bakısında hemoglobin ve hematokrit düşüklüğü dışında (Hemoglobin (Hb) 9,8 hematokrit (Htc) 30) anlamlı patolojiye rastlanmadı. Olguya 1 ünite eritrosit süspansiyonu verildi. Sıvı-elektrolit desteği yapıldı. Kan gazı takipleri ile 3 gün sonra ekstübe edilerek oksijen desteğine alındı. Dokuzuncu günde ateş yüksekliği oldu kan ve idrar kültürleri alındı, kan kültüründe maya üremesi oldu. On üçüncü günde eraxis flakon (anidulafungin) 100 mg/gün başlandı. On dördüncü günde yapılan nörolojik bakısı normal sınırlarda ve kan basıncı: 110/60 mmHg iken, olgunun jeneralize tonik klonik nöbeti oldu ve sonrasında bulantı, kusma şikayeti başladı. Ardından her iki gözünde aniden görme kaybı gelişti.

Nörolojik bakıda (postiktal dönemde) bilinç uykuya eğilimli, taktil uyarılarla gözlerini açıyor kooperasyon ve oryantasyonu kısmen kısıtlı idi. Direkt ve indirekt ışık refleksi bilateral alınırken, ışığı seçemeyecek düzeyde görme kaybı mevcuttu. Oftalmolojik muayenesi dışında nörolojik bakısında anlamlı patoloji saptanmadı.

Olası intrakranial hematoma ya da infarkt düşünülerek acil olarak kranial BT çekilerek olgu değerlendirildi. BT' de akut dönemde patoloji görülmedi. Sadece bir kez nöbeti olan olguya antiepileptik tedavi başlanmadı ve takibe alındı. Çekilen elektroensefalografisinde; ılımlı zemin ritmi yavaşlamasının yanısıra paroksizmal aktivite bozukluğu (paroksizmal keskin ve yavaş dalgalar) mevcuttu. Epileptik aktivite görülmedi (Şekil 1). Olası venöz tromboz ve PRES düşünülerek kranial manyetik rezonans görüntüleme (MRG)-Difüzyon MRG ve MR Anjiyografisi çekildi. Yapılan tüm tetkikler normal sınırlarda olup, venöz tromboz tanısı dışlandı (Resim 1).

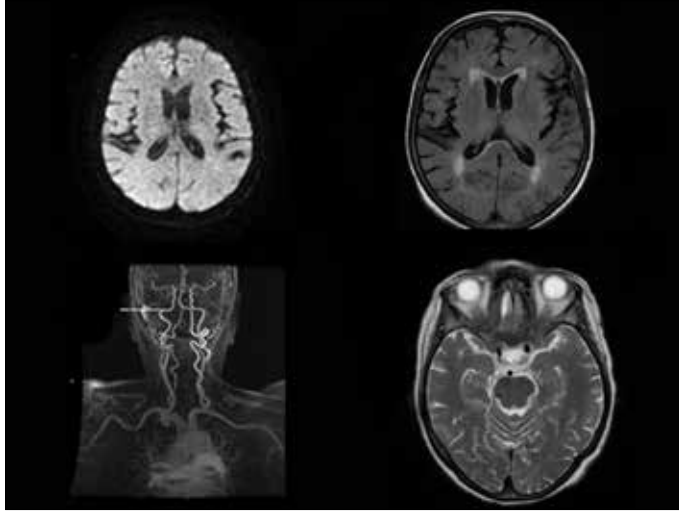
Gelişmekte olan PRES-travma birlikteliği açısından değerlendirilen olgunun etiolojisinde karotis diseksiyonu düşünülerek, bilateral karotis ve vertebral arter Doppler ultrason çekildi; normal olarak değerlendirildi. Serebrovasküler hastalık –geçici iskemik atak açısından da etiyoolojiye yönelik olarak kardiyak açıdan incelendi. EKG incele-

mesi normal sinüs ritmi olan olgunun, EKO incelemesi de normal sınırlarda idi.

Yapılan nörolojik muayenesinde bilinç açık, yer, zaman ve kişi oryantasyonu tamdı. Olgudaki gelişen mevcut bulguların 1 gün önce başlanan Anidulafungin (Eraxis- Pfizer - New York/Amerika Birleşik Devletleri) flakona bağlı olarak gelişen yan etki olabileceği düşünülerek kesilip, yerine Caspofungin (Cancidas- Merck sharp &Dohme-New Jersey/ Amerika Birleşik Devletleri) 50 mg/gün başlandı. İlaç değişikliğinden sonra kliniğinde kötüleşme görülmedi. Bir gün içerisinde olgunun görme kaybı düzeldi. Yapılan göz bakısında 3 metreden parmak sayabilir düzeyde görme keskinliği mevcuttu.

Olgu anamnezi, kliniği ve nörolojik bakışı ile değerlendirilerek ilaç etkisi-ne bağlı olarak gelişen PRES kliniği ile uyumlu bulundu.

Onam formu olgumuz anestezi yoğun bakımda yattığı için hasta yakınından yazılı olarak, ayrıca klinik düzelme sonrası kendisinden sözel olarak alınmıştır.



Resim 1. Kranial MRG (T2 aksiyel, T2 flair, difüzyon aksiyel) ve MR anjiyo. MRG: manyetik rezonans görüntüleme

Tartışma

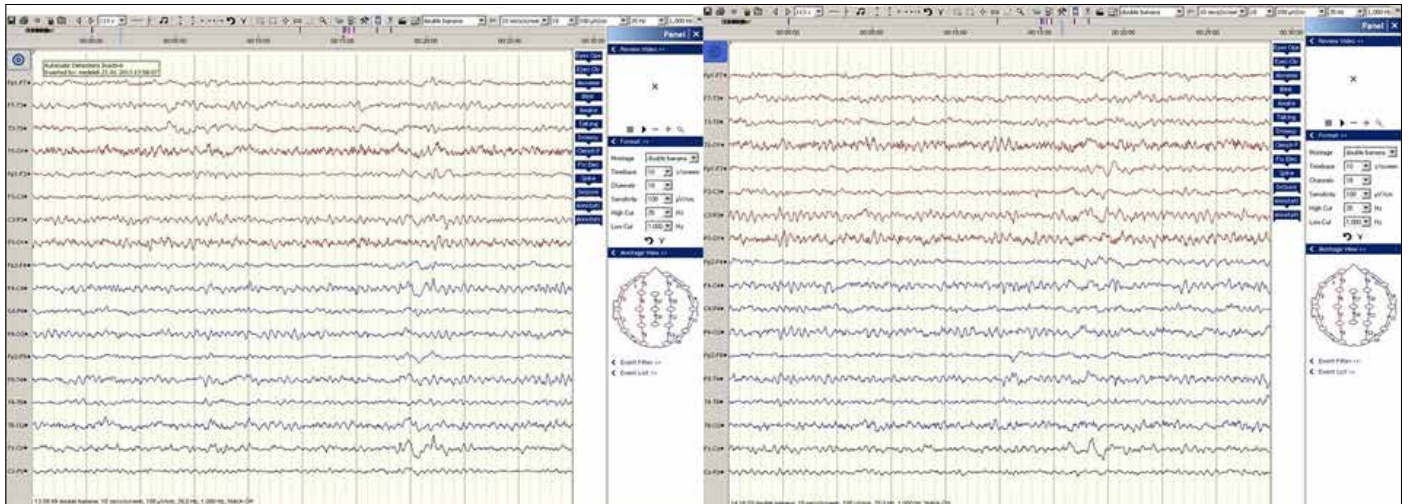
Olgumuz trafik kazası sonrası hastanemiz anestezi yoğun bakımında takip edilmiş olup, jeneralize tonik klonik nöbet ve bilateral görme kaybı gelişmesi üzerine nöroloji konsültasyonu ile değerlendirilmiş bir olgudur.

Posterior reversibl ensefalopati sendromu; mental durum değişiklikleri, baş ağrısı, epileptik nöbet geçirme, görmeye bozuklukları (normal pupil-ler refleks ve göz dibi bakışının olduğu ve aralıklı vizüel halüsinasyonların eşlik edebildiği) ve tipik olarak beynin arka sistem dolaşımındaki perfüzyon bozuklukları ile karakterizedir (1, 2, 4, 7).

Olgumuzda öncelikle bilateral görme kaybı olması ve eş zamanlı nöbet görülmesi nedeni ile PRES olarak düşünüldü. Direkt ve indirekt ışık refleksi alınırken, ışığı seçemeyecek kadar görmemesi, kliniğin santral olduğunu düşündürmekte olup, kortikal körlük ile uyumlu bulundu. Ancak MRG incelemeleri normal sınırlarda olup, PRES tanısını radyolojik açıdan desteklemediği görüldü. Bu sendromun etiolojisinde öncelikle sorumlu tutulan hipertansiyon ve diğer nedenler yoktu. Olgunun öyküsünde travma ve kullanılan antifungal (anidulafungin) ilaç dışında herhangi bir risk faktörü yoktu.

Ayrıca immunsupresif ve sitotoksik ilaçları kullanım öyküsü de olmayan olgumuzda, farklı olarak antifungal ilaç kullanımı (anidulafungin) söz konusu idi . İlacın başlanmasından bir gün sonra klinik durumun ortaya çıkması ve ilaç kesildikten sonra kliniğin 24 saat içerisinde düzelmesi öncelikle ilaç yan etkisi olduğunu düşündürdü.

Literatüre baktığımızda PRES ve travma ile ilişkili olgular bildirilmiştir (8-10). Travmalar karotiste ve/veya vertebral arterde olabileceği gibi, batın içi, böbrek veya pankreas kaynaklı da olabilmektedir. Böyle olgularda tüm vücut BT incelemesi, vertebral arter ve karotis arter travmasına yönelik olarak olası diseksiyonu dışlamak için; karotis ve vertebral arter dopler ultrason incelemesi, BT anjiyogram incelemesi yapılmış ve önerilmiştir (8, 9). Batın içi travmalar sonrasında; böbrek yetmezliği ve pankreas yetmezliğine sekonder olarak PRES kliniği ortaya çıkan olgular bildirilmiştir (10). Olgumuzun batın içinde herhangi bir travma öyküsü mevcut değildi. Toraks bölgesinde travma olduğundan dolayı olası karotis ve vertebral arter diseksiyonu ve travma- PRES birlikteliği açısından istenilen karotis ve vertebral arter arter dopler ultrason incelemesi normal sınırlarda idi.



Şekil 1. EEG incelemesinde ılımlı zemin ritmi yavaşlaması ve paroksizmal keskin ve yavaş deşarjların varlığı ile uyumludur. EEG: elektroensefalografi

Eraxisin etken maddesi anidulafungin olup, ciddi mantar enfeksiyonlarında (kandida vb.) kullanılmaktadır. İlacın yan etkileri %8 oranında başağrısı, %2 oranında baş dönmesi, sersemlik hissi, %2 oranındaysa epileptik nöbet olarak görülürken, oftalmolojik yan etkiler nadirdir ve %2'den az görülür. Oftalmolojik yan etkiler göz ağrısı, görme bulanıklığı ve görmede azalma şeklindedir. Epileptik nöbet geçirme ilacın yan etkileri içerisinde yaygın, görme bozuklukları ise yaygın olmayanlar içinde yer almaktadır. Görme bozukluğunu hangi mekanizma ile yaptığına dair bilgi literatürden bulunamadı.

Sonuç

Bu olgunun klinik bulguları PRES ile uyumlu ve görme bozukluğu santral etkilenmeye bağlıydı. PRES kliniğine yol açıp görüntülemesi normal sınırlarda olan olguya literatürde rastlanmadı, bu yüzden oluşan klinik tablo çok büyük olasılıkla da anidulafungin ile ilişkiliydi. İlacın epileptik nöbete neden olması santral nöronal etki yaptığını da işaret etmektedir. Görme bozukluğunu da santral etki ile yapması olasıdır.

Bu olgu anidulafungin PRES benzeri klinik tablo oluşturabileceğine dikkat çekmek amacı ile sunulmuştur. Bu konuda yeni olguların bildirimini ilişki konusunda ek katkı sağlayabilir.

Kaynaklar

1. Hinchey J, Chaves C, Appignani B, et al. A reversible posterior leukoencephalopathy syndrome. *N Engl Med* 1996; 334: 494-500. [\[CrossRef\]](#)
2. Legriel S, Pico F, Azoulay E. Understanding Posterior Reversible Encephalopathy Syndrome. *Annual Update in Intensive Care and Emergency Medicine* 2011; 631-53. [\[CrossRef\]](#)
3. Vaughan CJ, Delanty N. Hypertensive emergencies. *Lancet* 2000; 356: 411-7. [\[CrossRef\]](#)
4. Bartynski WS. Posterior reversible encephalopathy syndrome, part 1: Fundamental imaging and clinical features. *AJNR Am J Neuroradiol* 2008;29(6):1036-42. [\[CrossRef\]](#)
5. Pereira PR, Pinho J, Rodrigues M, et al. Clinical, Imagiological and etiological spectrum of posterior reversible encephalopathy syndrome. *Arq Neuropsiquiatr* 2015; 73: 36-40. [\[CrossRef\]](#)
6. Ringelstein EB, Knecht S. Cerebral Small Vessel Diseases: Manifestations In Young Women. *Curr Opin Neurol* 2006; 19: 55-62. [\[CrossRef\]](#)
7. Fugate JE, Claassen DO, Cloft HF, et al. Posterior reversible encephalopathy syndrome: associated clinical and radiologic findings. *Mayo Clin Proc* 2010; 85: 427-32. [\[CrossRef\]](#)
8. Ortega-Carnicer J, Ambrós A, Diarte JI. Reversible posterior leukoencephalopathy syndrome in a young trauma patient. *Resuscitation* 2005; 64: 119-20. [\[CrossRef\]](#)
9. Nishimura M, Hiraoka E, Kanazawa K, et al. Postpartum vertebral artery dissection with posterior reversible encephalopathy syndrome. *BMJ Case Rep* 2015; 6: 2015. [\[CrossRef\]](#)
10. Sigurta A, Terzi V, Regna-Gladin C, et al. Posterior Reversible Encephalopathy Syndrome Complicating Traumatic Pancreatitis: A Pediatric Case Report. *Medicine* 2016; 95: 3758. [\[CrossRef\]](#)