

# Yüksek Doz Propafenon Alımı Sonrasında Başarılı İntravenöz Lipid Emülsiyon Tedavisi ve Literatürün Gözden Geçirilmesi

*Successful Treatment of Propafenone Intoxication with Intravenous Lipid Emulsion and Review of the Literature*

**Kamil Gönderen**

Dumlupınar Üniversitesi Evliya Çelebi Eğitim ve Araştırma Hastanesi, Yoğun Bakım Ünitesi, Kütahya, Türkiye

**Cite this article as:** Gönderen K. Successful Treatment of Propafenone Intoxication with Intravenous Lipid Emulsion and Review of the Literature. Yoğun Bakım Derg 2017; 8: 82-5.

*Bu çalışma 14.Ulusal Dahili ve Cerrahi Bilimler Yoğun Bakım (TDCY) Kongresi ve 6. Avrasya Yoğun Bakım Toplantısı'nda sunulmuştur, 4-7 Ekim 2017, Antalya, Türkiye.*

*This study was presented in 14<sup>th</sup> National Congress of the Turkish Society of Medical and Surgical Intensive Care Medicine and 6<sup>th</sup> Euro-Asian Critical Care Meeting, 4-7 October 2017, Antalya, Turkey.*

## Corresponding Author /

**Sorumlu Yazar:** Kamil Gönderen  
**E mail:** kamilefe26@hotmail.com

©Telif Hakkı 2017 Türk Dahili ve Cerrahi Bilimler Yoğun Bakım Derneği - Makale metnine [www.dcyogunbakim.org](http://www.dcyogunbakim.org) web sayfasından ulaşılabilir.

©Copyright 2017 by Turkish Society of Medical and Surgical Intensive Care Medicine - Available online at [www.dcyogunbakim.org](http://www.dcyogunbakim.org)

## Öz

Propafenon aritmi tedavisinde yaygın olarak kullanılan class 1C anti-aritmik ajandır. Özellikle yapısal kalp hastalığı olmayan atrial fibrilasyon hastalarında kullanılmaktadır. Yüksek doz propafenon kullanımı hipotansiyon, aritmi ve ölüm gibi kardiyotoksik sonuçlara neden olabilir. Bu olguda 22 yaşında intihar amacıyla 6750 mg propafenon alımı sonrasında Dumlupınar Üniversitesi Evliya Çelebi Eğitim ve Araştırma Hastanesi acil servise başvuran hastamızı sunduk. Hastaya başlangıçta intravenöz sıvı, bikarbonat ve atropin tedavisi verildi. İntravenöz lipid emülsiyon (ILE) tedavisi sonrasında klinik durumu hızla ve dramatik olarak düzeldi. Destek tedavisine yanıt vermeyen hastalar için ILE tedavisi diğer tedavi seçenekleri arasında düşünülmelidir.

**Anahtar Kelimeler:** Propafenon, intoksikasyon, lipid emülsiyon

**Geliş Tarihi:** 02.11.2017 **Kabul Tarihi:** 29.12.2017

**Çevrimiçi Yayın Tarihi:** 23.01.2018

**Hasta Onamı:** Hastanın hastane kayıt bilgileri hatalı olması nedeni ile aydınlatılmış onam alınmadı.

**Hakem Değerlendirmesi:** Dış bağımsız.

**Çıkar Çatışması:** Yazar çıkar çatışması bildirmemiştir.

**Finansal Destek:** Yazar bu çalışma için finansal destek almadığını beyan etmiştir.

## Abstract

Propafenone is Class 1c antiarrhythmic medication widely used for treating arrhythmias. Propafenone is commonly used for treating atrial fibrillation in patients with no structural heart disease. Intake of an excessive amount of propafenone can lead to cardiotoxic symptoms, such as hypotension, arrhythmias, and death. We report on the case of a 22-year-old female presenting to the Dumlupınar University Evliya Çelebi Training and Research Hospital emergency department after trying to commit suicide by ingesting 6750 mg of propafenone. The patient was initially treated with intravenous fluids, bicarbonate, and atropine. The patient's clinical condition improved quickly and dramatically on the 15th min of intravenous lipid emulsion therapy. For cases that do not respond to initial treatment with intravenous fluids, bicarbonate, and atropine treatment, intravenous lipid emulsion should be primarily considered among treatment choices.

**Keywords:** Propafenone, intoxication, lipid emulsion

**Received:** 02.11.2017 **Accepted:** 29.12.2017

**Available Online Date:** 23.01.2018

**Informed Consent:** We could not obtain informed consent because of the patient's hospital record information is inaccurate.

**Peer-review:** Externally peer-reviewed.

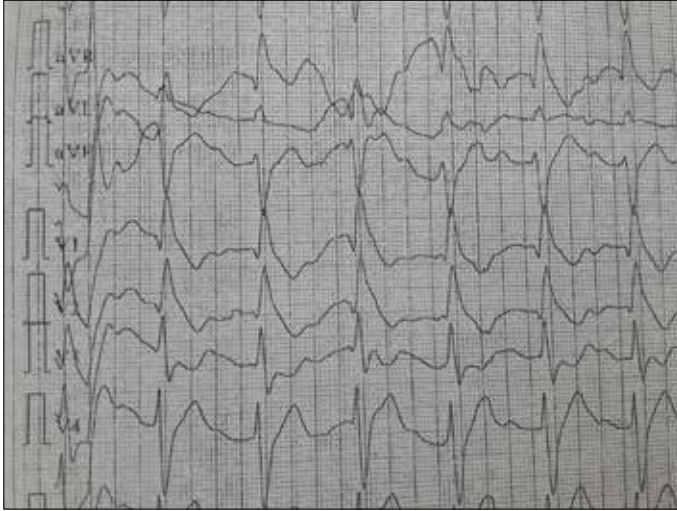
**Conflict of Interest:** No conflict of interest was declared by the author.

**Financial Disclosure:** The author declared that this study has received no financial support.

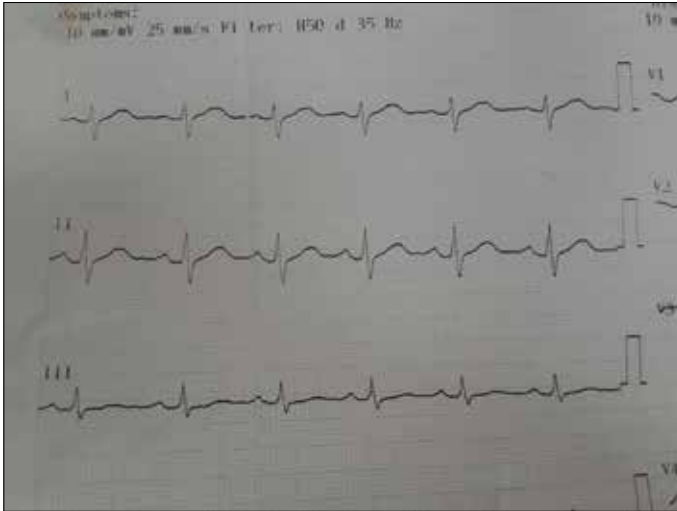
## Giriş

Propafenon, potasyum kanalları üzerine etkisi olmayan, sodyum kanallarını ise hız bağımlı şekilde bloke ederek beta adrenerejik aktiviteyi baskılayan ve kalsiyum kanal blokajı yapan, 1C grubu anti-aritmik bir ajandır (1). Toksik yan etkiler 900 miligram üze-

rinde alımlarda ortaya çıkmakla beraber myokardiyal depresyon, refrakter epileptik nöbet ve ventriküler disritmiye neden olarak ölümcül sonuçlara neden olabilmektedir. Literatüre bakıldığında özellikle 6 gram üzeri alımlarda sağ kalımın çok nadir olduğu görülmektedir. İntoksikasyonun tedavisinde insülin-desktroz, glukagon, sodyum bikarbonat, intravenöz



**Resim 1.** Hastanın başvurusu sırasındaki EKG: birinci derece antrioventriküler blok, sağ dal bloğu, QRS genişlemesi, sinüs bradikardisi.



**Resim 2.** Tedavi verildikten sonraki normal EKG'si.

lipid emülsiyon (ILE) tedavisi ve pacemaker gibi çeşitli tedaviler uygulanmış ancak standart bir tedavi protokolü geliştirilememiştir (2).

Biz de intihar amacıyla 6750 miligram propafenon (45 adet 150 miligramlık tablet) alımı sonrasında verdiğimiz ILE tedavisi ile başarılı olarak tedavi ettiğimiz vakayı sunmayı amaçladık.

## Olgu Sunumu

Yirmi iki yaşında kadın hasta intihar amacıyla propafenon (45 adet 150 mg) alımı sonrasında acil servise bilinci kapalı olarak 112 tarafından getirildi. Acil serviste yapılan fizik muayenesinde Glaskow koma skalası:7, kalp hızı:40/dakika, kan basıncı 60/40 mmHg, solunum sayısı 20/dakikaydı. Çekilen EKG'sinde birinci derece antrioventriküler blok, sağ dal bloğu, QRS genişlemesi, sinüs bradikardisi saptandı (Resim 1). Venöz kan gazı tetkikinde pH:7,13 PCO<sub>2</sub>:43 PO<sub>2</sub>:35 HCO<sub>3</sub>:13 SO<sub>2</sub>:56 laktat:11,7 saptandı. İleri tetkik ve tedavi amacıyla genel yoğun bakım ünitesine yatırıldı. Hastaya nazogastrik sonda takılarak mide lavajı yapıldıktan sonra altı saatte bir 1 gr/kg dozunda olmak üzere aktif kömür ilk 24 saatte dört defa

verildi. Derinleşen metabolik asidozu için 1,5 mEq/kg dozunda sodyum bikarbonat infüzyonu başlandı. Hipotansiyon tedavisi için %0,9 izotonik ile sıvı puşeleri sonrasında infüzyon tedavisine geçildi, bradikardiye yönelik üç defa bir miligram atropin verildi ve dopamin infüzyonu 20 mcg/kg/dak dozuna kadar çıkıldı. Takibinin birinci saatinde tonik klonik nöbet geçiren hastaya 2 miligram midazolam yapılarak nöbet kontrolü sağlandı. Hastanemizde propafenon düzeyi ölçülemediği için kan propafenon düzeyi çalışılmadı.

Bradikardisi, hipotansiyonu, nöbet aktivitesi olan hastaya %20 ILE tedavisi 1,5 mL/kg dozunda üç dakikada infüzyon verildikten sonra 0,25 mL/kg/dak dozundan infüzyon bir saat devam edildi. ILE infüzyonu sonrasında dopamin ihtiyacı azalarak kesildi, EKG'si normal sinüs ritmine döndü (Resim 2), ikinci bir nöbet aktivitesi gözlenmedi ve bilinci açıldı, vazopressör desteği olmadan tansiyonu normale döndü, kalp hızı ve EKG değişiklikleri ile birlikte diğer vital bulguları da düzeldi. Yatışının ikinci gününde oryantasyon ve kooperasyonu tam olan hastanın oral beslenmesi açıldı, intravenöz mayileri kesildi ve psikiyatri ve kardiyoloji bölümlerine konsulte edildi. Yatışının üçüncü gününde kardiyoloji servisine devir edilen hasta sorunsuz bir şekilde taburcu edildi.

## Tartışma

Propafenon, sodyum ve kalsiyum kanal blokajı yaparak beta reseptör etkinliğini inhibe eden 1C grubu anti-aritmik bir ajandır. Dirençli supra-ventriküler ve ventriküler aritmi tedavisinde ikinci basamak tedavi olarak kullanılır (1). Oral biyoyararlanımı %3-10 arasında değişmektedir. Karaciğer ve böbrek fonksiyonları normal olan hastalarda anti-aritmik tedavi etkisi için 150 miligram ile 900 miligram doz aralığında günde iki veya üçe bölünmüş dozlarda kullanılabilir (2). Alımdan sonra karaciğerde sitokrom P450 2D6 (CYP2D6) enzimi ile major metabolitlerine ayrılarak esas etkisini gösterir (3). Dokuz yüz miligram üzeri dozda kullanımı sonucunda birçok ölümcül olabilen toksik yan etkileri gözlenebilmektedir. Bunlar başlıca tonik klonik nöbetler, bradikardi, atriyoventriküler ya da intraventriküler blok, ventriküler fibrilasyondur. Toksikite tedavisi standart olmayıp en başta solunum desteği sağlandıktan sonra, destek tedavisi olarak hipotansiyon için dopamin, epinefrin, norepinefrin verilmesi, derinleşen metabolik asidozu olan hastalara sodyum bikarbonat solüsyonu başlanması önerilmektedir. Bu tedavilere rağmen düzelmeyen bradikardi için pacemaker uygulaması da kullanılabilir (4). Literatürde bakıldığında propafenon metabolitlerinin periton diyalizi, intermittan hemodiyaliz ve devamlı hemodiyalizasyonla vücuttan uzaklaştırılması ile ilgili iki çalışma yapılmıştır. Yapılan bu çalışmalarda propafenonun intermittan hemodiyaliz veya devamlı hemodiyalizasyon ile vücuttan uzaklaştırılmadığı gözlenmiştir (5, 6). Jacob ve ark. (7) yaptığı bildiriye propafenon intoksikasyon tedavisi için iki vakada ILE tedavisi kullanılmış. İki vakadan biri başarılı şekilde tedavi edilirken, diğer vakanın öldüğü bildirilmiştir. Tusscher ve ark. (8) yaptığı diğer bir bildiriye de propafenon ile birlikte enalapril, dabigatran ve sildenafilin birlikte intihar amacıyla kullanımı sonrasında gelişen intoksikasyonda ILE tedavisi kullanılmış. Tedavi verilen vakada erken dönemde vital bulguların düzeldiği ancak ekstubasyonun geç yapıldığı bildirilmiştir. Hastamız da propafenon intoksikasyonu sonrasında destek tedavisi ile birlikte ILE tedavisi ile başarılı bir şekilde tedavi edilen nadir vakalardan birisi olması nedeniyle önemlidir.

ILE tedavisinin etkinliğini gösteren ilk çalışma 1998 yılında ratlar üzerinde yapılmıştır. Bupivacain ile indüklenen asistolinin tedavisinde salin, %10, %20 ve %30 lipid emülsiyon infüzyonu verilmiş ve plazma bupivacain

düzeyleri karşılaştırılmış. Salin ile karşılaştırıldığında %30 lipid emülsiyonu verilen hastaların plazma bupivakain düzeyi anlamlı derecede daha yüksek ve hayvanların ölmesi için gereken bupivakain gereksinimi diğer tedavi verilenlere göre %50 daha fazla saptanmış. Çalışmanın sonucunda bupivakain kaynaklı kardiyotoksitesite tedavisinde lipid infüzyonu kullanılabilirliği bildirilmiştir (7). Lokal anesteziye bağlı kardiyak arrest sonrası ILE ile ilk başarılı tedavi 2006 yılında rapor edildikten sonra takip eden yıllar içinde kardiyovasküler kollaps olan vakalarda ILE tedavisi kullanılmaya başlanmıştır (7).

Lokal anestetik toksisitesinde standart tedavi olarak yaygın kabul gören ILE tedavisinin, antipsikotikler, antidepressanlar ve kalsiyum kanal blokerleri gibi diğer birçok lipofilik ilaç toksisitesi için de terapötik etkinlik gösterebileceği söylenmiştir (9). ILE tedavisinin bu faydayı nasıl gerçekleştirdiğine yönelik etkisi henüz tam olarak anlaşılmasına rağmen etki mekanizmasını açıklamak için birçok teori öne sürülmüştür. Bunlardan birisi "lipid sink" teorisidir. Bu teoriye göre lipid emülsiyonu, dokudaki toksik ilaç için plazmada bir konsantrasyon gradiyenti oluşturur ve toksik ilacı dokudan lipid fazına çekerek hedef reseptörlerden uzaklaşmasını sağlar (7,10). İkinci bir mekanizma ILE infüzyonunun toksik koşullar altında miyositler için sürekli bir enerji kaynağı sağladığıdır (11). Öne sürülen diğer bir başka mekanizma ise voltaj bağımlı kalsiyum kanallarını ve sodyum kanallarını etkileyerek kardiyak miyosit hücrelerinde kontraktilitede artış sağlamasıdır. Sekonder haberci olan G proteinleri üzerinden metabolik uyarıcı olarak pozitif inotropik etkiyi artırdığı ve pH'nın alkaliye kaymasını sağlayarak etki gösterdiği öne sürülen diğer mekanizmalardır (12,13).

Çeşitli intoksikasyonlarda ILE tedavisinin zamanlaması ve dozu hakkında bir görüş birliği olmamasına rağmen özellikle lokal anesteziklerle ilişkili kardiyovasküler komplikasyon gelişmesi durumunda kılavuz önerisi %20 'lik intralipid solüsyonundan 1,5 mL/kg veya 100 mL doz bolus verildikten sonra klinik gerekliliğe göre ikinci dozun tekrarlanması ve 0,25-0,50 mL/kg 30-60 dakika dozunda infüzyon verilmesi olmuştur (13). Biz de hastamızda %20'lik lipid solüsyonundan 1,5 mL/kg dozda bolus verdikten sonra 0,25 mL/kg dozunda yaklaşık bir saat infüzyon periferal yoldan verdik. Literatürde verilmiş yolu açısından (santral/periferal) herhangi bir öneri veya öncelik olmamakla birlikte periferik yolun derin ven trombozu gelişimine neden olabileceğinden bahsedilmiştir. Propafenon intoksikasyonunda önerilen belirlenmiş bir ILE tedavi rejimi algoritması bulunmamaktadır ve literatürde kullanılan tedavi rejimleri birbirinden farklılıklar göstermektedir. Zehirlenmelerde ve intoksikasyonlarda ILE tedavisinin kullanımı ile ilgili klinik tavsiyeler düşük kanıt düzeyinde olduğu için etkinlik, endikasyon, yan etki, sınırlamalar ve en iyi tedavi rejimini belirlemek için daha fazla çalışmaya ihtiyaç vardır.

Antidot olarak ILE kullanımının hızlı klinik düzelleme ve hayat kurtarıcı olarak geniş etkinlik alanı olsa da pankreatit, respiratuar distres sendromu, yağ yüklenme sendromu, hepatosplenomegali, sarılık, nöbet, yağ embolisi ve koagülopati gibi yan etkileri bildirilmiştir (7). Levine ve ark. (7) 13 yaşında kadın hastada aşırı doz trisiklik antidepressan alımı sonrasında gelişen toksikasyonda ILE tedavisi kullanmış ve bu tedavi sonucunda yan etki olarak pankreatit ve akut respiratuar distres sendromu geliştiğini bildirmiştir. Meaney ve ark. (14) amlodipin ve etanol kullanımına bağlı gelişen cevapsız şok tedavisinde ilk basamak tedavi olarak 2300 mL %20 ILE tedavisini dört buçuk saat (toplam infüzyon dozu 20,9 mL/kg) sürede kullanarak hastayı başarılı bir şekilde tedavi etmiş ve sekelsiz olarak taburcu etmişlerdir. ILE tedavisinin yan etkisi olarak hızlı düzelen lipemi ve hipoksiyi bildirmişlerdir. Biz hastamızda tedavisi sırasında, kardiyoloji servisine devir verilirken ve taburculuk aşamasında herhangi bir yan etki ile karşılaşmadık.

Lipofilik ilaç aşırı kullanımına bağlı gelişen kardiyovasküler kollapsta ILE tedavisinin faydalı olduğunu gösteren çalışmalar (7) olduğu gibi karşıt çalışmalar (15,16) da vardır. Özellikle kardiyak arrest ve refrakter şok gibi hayatı tehdit edici durumlarda fayda ve potansiyel riskinin eşit olduğu göz önünde tutularak tedavinin verilebileceği önerilmektedir. Kesin verilmesi şeklinde öneri bulunmamasının nedeni literatürde ve çalışmalarda bildirilen sonuçların tutarsız olması, ILE tedavisinin toksinlerin emilimini arttırabileceği diğer yandan vazopressör ve insülin, glukagon gibi yararlı olduğu düşünülen tedavilerle olumsuz etkileşime girme olasılığıdır (17). ILE tedavisinin, verilen destek tedavisinin sonuna doğru uygulanmasından dolayı ILE tedavisine ait olduğu düşünülen faydaların önceki tedavilerden mi kaynaklandığı ya da sinerjik etkiye mi bağlı olduğunun ayırt edilmesi güçtür. Ayrıca başarısız tedavi bildirimleri daha az olmaktadır. Bu açıdan bakıldığında biz hastamıza genel durumunun giderek kötüleşmesi, hemodinamik desteğe rağmen refrakter şoka gidiş olması nedeni ile hızlı etkili olduğu için başlangıç tedavi rejimi olarak ILE tedavisini uyguladık. Tedavinin etkin olduğunu göstermesi açısından önemli olabilir. Young ve ark. (18) ve Wilson ve ark. (19) bildirdiği vakada olduğu gibi bizim vakamızda da tek başına ILE tedavisi verilmiştir. Olgumuzda ILE tedavisinin bolus dozundan yaklaşık on beş dakika sonra dopamin ihtiyacı giderek azaldı ve tedavinin birinci saatinde dopamin infüzyonu kesildi. Bildirilen diğer vakalarda ILE tedavisiyle insülin-dekstroz, glukagon gibi diğer destek tedavileri birlikte uygulanmıştır. Doepker ve ark. (20) bildirdiği vakada insülin-glukoz tedavisi ile birlikte ILE tedavisi verilmiş ve hasta dördüncü günde sekelsiz olarak taburcu edilmiştir. ILE tedavisinin bu şekilde kullanılması, lipofilik ajanların aşırı dozların alımı sonucu ortaya çıkan toksikasyonların tedavisi için yeni bir etki mekanizmasına öncülük ederek birçok hastaya hayat kurtarıcı tedavi seçeneği olarak akılda tutulmalıdır.

## Sonuç

Uzun yıllardır nutrisyon tedavisi için kullanılan ILE tedavisinin, lokal anestetik toksisitesinde bilinen kullanımı dışında intihar amaçlı ya da aşırı dozlarda antipsikotikler, antidepressanlar ve kalsiyum kanal blokerleri gibi diğer birçok lipofilik ilaç toksisitesi için de terapötik etkinlik göstermesi, diğer tedavi seçenekleri işe yaramadığında ya da diğer tedavi seçenekleri ile birlikte kullanılabilir, akılda tutulması gereken yeni bir tedavi modalitesi sağlayabilir. ILE tedavisi ve özelliklerine yönelik bilgiler artmaya devam ettikçe, toksikasyonlardaki güvenli kullanım oranı da artmaya devam edecektir.

## Kaynaklar

1. National Institute for Health and Clinical Excellence (2006) NICE clinical guideline 36-atrial fibrillation: the management of atrial fibrillation. Available from: <http://www.nice.org.uk/nicemedia/pdf/CG036niceguideline.pdf>. Accessed 30 Jan 2009.
2. Pritchett EL, Page RL, Carlson M, et al. Efficacy and safety of sustained-release propafenone (propafenone SR) for patients with atrial fibrillation. *Am J Cardiol* 2003; 92: 941-6. [CrossRef]
3. Cahill SA, Gross GJ. Propafenone and its metabolites preferentially inhibit IKr in rabbit ventricular myocytes. *J Pharmacol Exp Ther* 2004; 308: 59-65. [CrossRef]
4. Bayram B, Dedeoglu E, Hocaoglu N, et al. Propafenone-induced cardiac arrest: full recovery with insulin, is it possible? *Am J Emerg Med* 2013; 31: 45. [CrossRef]
5. Burgess ED, Duff HJ. Hemodialysis removal of propafenone. *Pharmacotherapy* 1989; 9: 331-3. [CrossRef]
6. Seto W, Trope AE, Gow RM. Propafenone disposition during continuous venovenous hemofiltration. *Ann Pharmacother* 1999; 33: 957-9. [CrossRef]

7. Dazhe C, Heard K, Foran M, et al. Intravenous lipid emulsion in the emergency department: A systematic review of recent literature. *J Emerg Med* 2015; 48: 387-97. [\[CrossRef\]](#)
8. Tusscher BL, Beishuizen A, Girbes ARJ, et al. Intravenous fat emulsion therapy for intentional propafenone intoxication. *Clin Toxicol* 2011; 49: 701. [\[CrossRef\]](#)
9. Muller SH, Diaz JH, Kaye AD. Clinical applications of intravenous lipid emulsion therapy. *J Anesth* 2015; 29: 920-6. [\[CrossRef\]](#)
10. Zausig YA, Zink W, Graf BM. Lipophilicity of local anesthetics and success of lipid emulsion therapy. *Crit Care Med* 2012; 40: 359-60. [\[CrossRef\]](#)
11. Sebe A, Disel NR, Acikalın Akpınar A, et al. Role of intravenous lipid emulsions in the management of calcium channel blocker and beta-blocker overdose: 3 years experience of a university hospital. *Postgrad Med* 2015; 127: 119-24. [\[CrossRef\]](#)
12. Litonius ES. Treatment of acute intoxication with intravenous lipid emulsion-animal and human studies. Academic dissertation University of Helsinki;2012. Helsinki: Unigrafia Oy.
13. St-Onge M, Anseeuw K, Cantrell FL, et al. Experts consensus recommendations for the management of calcium channel blocker poisoning in adults. *Crit Care Med* 2017; 45: 306-15. [\[CrossRef\]](#)
14. Meaney CJ, Sareh H, Hayes BD, et al. Intravenous lipid emulsion in the management of amlodipine overdose. *Hosp Pharm* 2013; 48: 848-54. [\[CrossRef\]](#)
15. Murphy C M, Williams C, Quinn ME, et al. Pilot trial of intravenous lipid emulsion treatment for severe nifedipine-induced shock. *J Med Toxicol* 2016; 12: 380-5. [\[CrossRef\]](#)
16. Jović-Stosić J, Putić V, Zivanović D, et al. Failure of intravenous lipid emulsion in treatment of cardiotoxicity caused by mixed overdose including dihydropyridine calcium channel blockers. *Vojnosanit Pregl* 2016; 73: 88-91. [\[CrossRef\]](#)
17. Gosselin S, Hoegberg LC, Hoffman RS, et al. Evidence-based recommendations on the use of intravenous lipid emulsion therapy in poisoning. *Clin Toxicol* 2016; 54: 899-923. [\[CrossRef\]](#)
18. Young AC, Velez LI, Kleinschmidt KC. Intravenous fat emulsion therapy for intentional sustained-release verapamil overdose. *Resuscitation* 2009; 80: 591-3. [\[CrossRef\]](#)
19. Wilson BJ, Cruikshank JS, Wiebe KL, et al. Intravenous lipid emulsion therapy for sustained release diltiazem poisoning: A case report. *J Popul Ther Clin Pharmacol* 2012; 19: 218-22.
20. Doepker B, Healy W, Cortez E, et al. High dose insulin and intravenous lipid emulsion therapy for cardiogenic shock induced by intentional calcium-channel blocker and beta-blocker overdose: a case series. *J Emerg Med* 2014; 46: 486-90. [\[CrossRef\]](#)